資料5

平成１７年8月3日

石綿関連疾患としての悪性中皮腫の診断と治療（説明メモ）

１．はじめに

① 石綿（青石綿・茶石綿・白石綿）について
　　１９９７年ヘルシンキ宣言

② 石綿ばく露と中皮腫の関係について（資料１）

2. 悪性中皮腫と間違いやすい疾患
　原発性肺癌・腎癌等からの胸膜転移・感染性胸膜炎
　（女性の場合）腹膜中皮腫と間違えやすい卵巣癌

3. 悪性中皮腫と他疾患の鑑別方法
　悪性中皮腫に特異的な診断方法はないため、以下の多種類の方法を駆使して診断する。

- 腫瘍組織の免疫染色法
- 多種類のマーカーを駆使した診断方法
- 透過型電子顕微鏡を利用した組織所見
- ヒアルロニダーゼ消化試験
- 胸水中のヒアルロン酸値

4. 石綿ばく露によらない悪性中皮腫
　ＳＶ４０ウイルス・遺伝・放射線・トロトラスト等化学物質

5. 石綿由来の悪性中皮腫の特定
　医学的所見としては胸膜プラークと石綿小体の存在によって証明する

- 胸膜プラークとは、石綿低濃度暴露によって起こる壁側胸膜の隆起性病変（限局性の盛り上がり）日本では石綿暴露以外に発生しない（石綿ばく露特異度１００％）１～１０mmの厚さを認められるものから、胸部ＣＴによっても証明できないものまで存在する。そのため、胸部単純エックス線での検出率は約２０％である。最も検出率が良いのは内視鏡等を用いた肉眼観察である。

　なお、石灰化胸膜プラークのエックス線画像は、陳旧性胸膜炎（結核）の

画像との判別が困難という問題点がある。

・ 石綿小体とは、石綿繊維を吸入することによって肺内に検出される鉄アレイ様の黄金色の物体。検出方法は気管支肺胞洗浄もしくは、切除した肺組織の溶解法による。

6．悪性中皮腫の治療

①手術療法

最も望まれるものは外科的肺胸膜全摘術。これは早期診断が行われた症例に限る。ステージⅡまで。この治療方法が行われた症例は５年生存が可能。腹膜・心膜中皮腫は手術の適応がない。

②放射線療法

放射線療法は効果なし。

③化学療法

シスプラチン＋アリムタ＋ビタミン大量療法が欧米では最も効果のある治療方法と言われている。日本では現在 PhaseⅠ＋Ⅱ治験が開始されたばかりである。期待される効果は根治ではなくて生存期間が従来の治療方法に比べて２，３ヶ月延長することである。その他に有効な化学療法はない。

④遺伝子治療

欧米で開始されているが、有用な結果はまだ得られていない。

7．おわりに

石綿による悪性中皮腫の早期診断・早期治療のためには、専門的な医療機関が必要であるが、症例が少なく全国に散在することから、専門医療機関のネットワークをつくり、地域の医療機関と連携しながら診断治療を行うべきである。

また、石綿ばく露歴があり、石綿関連疾患を発症してない方々の不安を解消するために、専門家による健康相談、特殊健康診断、及び胸膜プラーク等有所見者の健康管理を行うべきである。

【資料１】

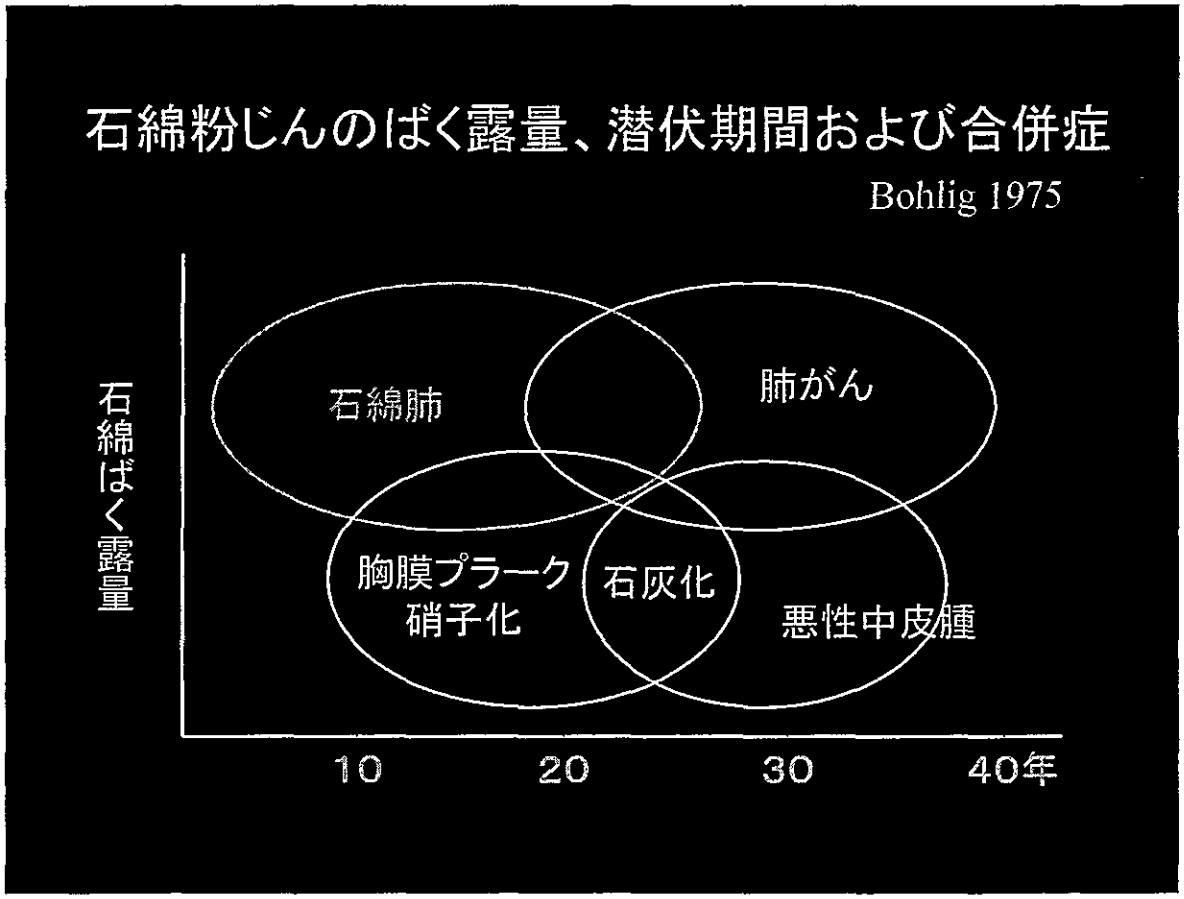
石綿粉じんのばく露量、潜伏期間および合併症
Bohlig 1975
石綿ばく露量
石綿肺
肺がん
胸膜プラーク
硝子化
石灰化
悪性中皮腫
10
20
30
40年